

КЛИНИЧЕСКИЙ ПРОТОКОЛ ДИАГНОСТИКИ И ЛЕЧЕНИЯ ГИПЕРСЕНСИТИВНЫЙ ПНЕВМОНИТ

1. ВВОДНАЯ ЧАСТЬ:

1.1. Код(ы) МКБ-10:

МКБ-10	
Код	Название
J67	Гиперсенситивный пневмонит, вызванный органической пылью
J67.0	Легкое фермера [сельскохозяйственного работника]
J67.1	Багассоз (от пыли сахарного тростника)
J67.2	Легкое птицевода
J67.3	Субероз
J67.4	Легкое работающего с солодом
J67.5	Легкое работающего с грибами
J67.6	Легкое сборщика коры клена
J67.7	Легкое контактирующего с кондиционером и увлажнителями воздуха
J67.8	Гиперсенситивные пневмониты, вызванные другой органической пылью
J67.9	Гиперсенситивный пневмонит, вызванный неуточненной органической пылью 84.1
J84.1	Другие легочные болезни с упоминанием о фиброзе

1.2. Дата разработки протокола: 2023 г.

1.3. Сокращения, используемые в протоколе:

БАЛЖ – бронхо-альвеолярный лаваж

ВАТС – видео-ассистированная торакоскопическая биопсия

ВРКТ – высокоразрешающая компьютерная томография

ГП – гиперсенситивный пневмонит

ЖЕЛ – жизненная емкость легких

ДКТ – длительная кислородотерапия

ДН – дыхательная недостаточность

ИЗЛ – интерстициальные заболевания легких

ЛАГ – легочная артериальная гипертензия

мг/л - миллиграмм/литр

МБТ – микобактерии туберкулеза

МДО – мультидисциплинарное обсуждение

МРТ – магнитно-резонансная томография

нг/мл – нанограмма/миллилитр

НИВЛ – неинвазивная вентиляция легких

НСИП – неспецифическая интерстициальная пневмония

НЯ – нежелательные явления

ОЕЛ - общая емкость легких
 ОИП – обычная интерстициальная пневмония
 ОП – организуемая пневмония
 ООЛ - общий объем легких
 ОФВ1 – объем форсированного выдоха за 1 секунду
 ОФВ1/ФЖЕЛ – объем форсированного выдоха за 1 секунду/форсированная жизненная емкость легких
 пг/мл – пикограмм/миллилитр
 ПЛФ - прогрессирующий легочный фиброз
 ПФП – противофибротический препарат
 ПЦР – полимеразная цепная реакция
 ПЭТ-КТ – позитронно-эмиссионная компьютерная томография
 РО - резервный объем
 РКИ – рандомизированные клинические исследования
 СрДЛА – среднее давление в легочной артерии
 рО₂ – парциальное давление кислорода
 рСО₂ – парциальное давление углекислого газа
 ТББЛ – трансбронхиальная биопсия легких
 ТЭЛА – тромбоэмболия легочной артерии
 УЗИ ОБП – ультразвуковое исследование органов брюшной полости
 ФБС - фибробронхоскопия
 ФВД – функция внешнего дыхания
 CPAP Continuous Positive Airway Pressure
 EBUS – EndoBronchial UltraSound
 DLco – диффузионная способность легких по монооксиду углерода
 IgG – иммуноглобулин G
 proBNP – B-type natriuretic peptide
 SpO₂ – сатурация крови по пульсоксиметру
 6MWT – 6 Minute Walk Test

1.4 Пользователи протокола: врачи общей практики, терапевты, пульмонологи, аллергологи, врачи лучевой диагностики, врачи функциональной диагностики, патоморфологи, торакальные хирурги, эндоскописты.

1.5 Категория пациентов: взрослые

1.6 Шкала уровня доказательности:

А	Высококачественный мета-анализ, систематический обзор РКИ или крупное РКИ с очень низкой вероятностью (++) систематической ошибки результаты которых могут быть распространены на соответствующую популяцию.
В	Высококачественный (++) систематический обзор когортных или исследований случай-контроль или высококачественное (++) когортное или исследований случай-контроль с очень низким риском систематической ошибки или РКИ с невысоким (+) риском

	систематической ошибки, результаты которых могут быть распространены на соответствующую популяцию.
C	Когортное или исследование случай-контроль или контролируемое исследование без рандомизации с невысоким риском систематической ошибки (+). Результаты которых могут быть распространены на соответствующую популяцию или РКИ с очень низким или невысоким риском систематической ошибки (++) или (+), результаты которых не могут быть непосредственно распространены на соответствующую популяцию.
D	Описание серии случаев или неконтролируемое исследование или мнение экспертов.

1.7 Определение [1-3]:

Гиперсенситивный пневмонит (ГП) – воспалительное и/или фиброзирующее заболевание легочной паренхимы и мелких дыхательных путей, возникающее у предрасположенных лиц в результате иммуноопосредованной реакции на ингаляционные антигены.

Если антиген, вызвавший заболевание, не удастся установить, используется термин «криптогенный ГП» или «ГП с неустановленной причиной».

1.7 Классификация [1-7] (рис. 1):

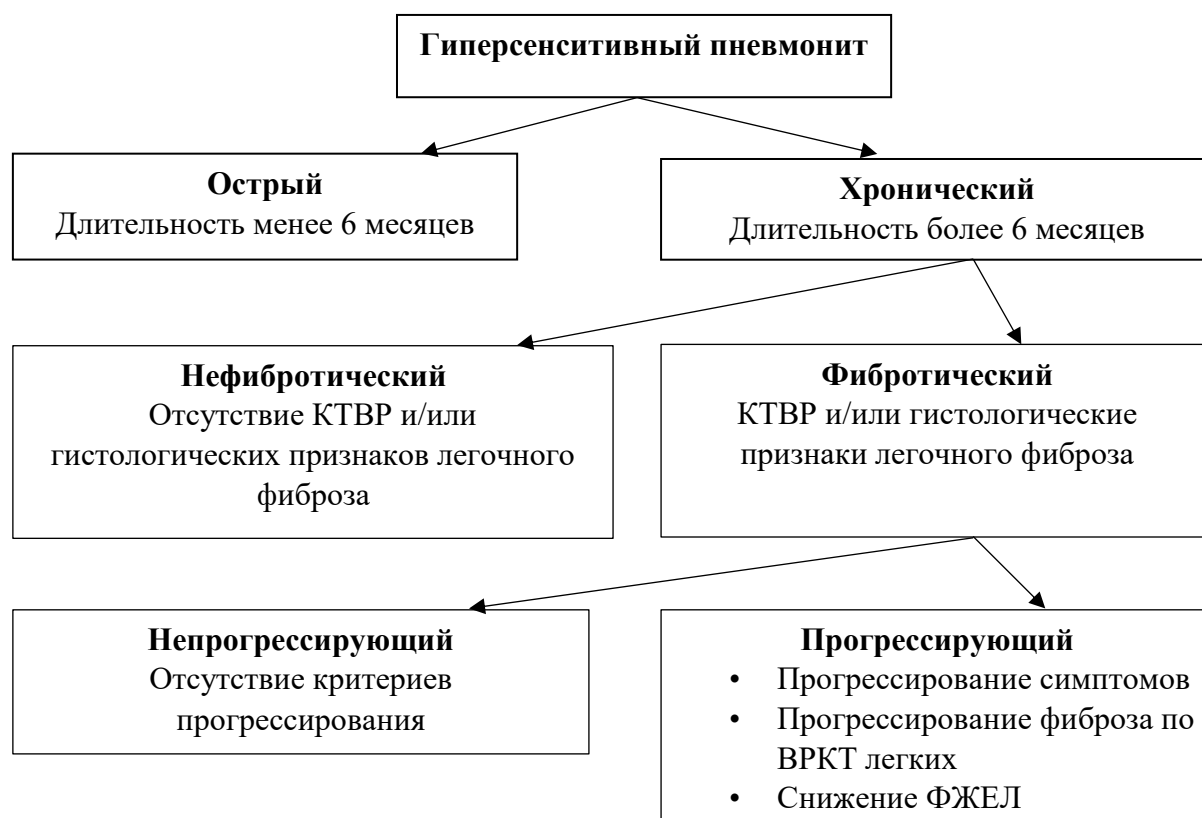


Рисунок 1 Классификация гиперсенситивного пневмонита [1,3]

Острый ГП (длительность заболевания менее 6 мес): симптомы связаны с экспозицией, могут разрешиться полностью после элиминации антигена (обычно при профессиональном ГП).

Хронический ГП (длительность заболевания более 6 мес): подразделяется на фибротический и нефибротический в зависимости от патологических изменений на ВРКТ легких и/или при гистологическом исследовании биоптатов легочной ткани. Потенциально обратимый (неполностью). Риск прогрессирования.

Для фибротического ГП рекомендуется указывать наличие или отсутствие прогрессирования, поскольку от этого зависит тактика лечения. Критерии прогрессирования фибротического ГП (оценивать в течение 1 года наблюдения):

- относительное снижение ФЖЕЛ на $\geq 10\%$ от должного;
- относительное снижение $5\% \leq \text{ФЖЕЛ} < 10\%$ от должного и ухудшение респираторных симптомов;
- относительное снижение $5\% \leq \text{ФЖЕЛ} < 10\%$ от должного и увеличение распространенности фиброза по данным ВРКТ;
- ухудшение респираторных симптомов и увеличение распространенности фиброза по данным ВРКТ

2. МЕТОДЫ, ПОДХОДЫ И ПРОЦЕДУРЫ ДИАГНОСТИКИ [1-4, 8-63]

2.1 Диагностические критерии:

Жалобы:

- одышка при физической нагрузке;
- кашель непродуктивный;
- общая слабость, снижение веса, субфебрильная лихорадка (более характерны для острой формы ГП)

Анамнез:

- Дебют чаще во второй половине жизни, может возникнуть в более молодом возрасте.
- Острое начало в течение нескольких дней/недель либо постепенно, в течение месяцев/лет.
- Первые проявления самостоятельно исчезают/уменьшаются без лечения через несколько дней/недель, могут возобновляться/усиливаться с течением времени.
- После успешного лечения возможны рецидивы.

Тщательный сбор анамнеза необходим с целью установления внешних воздействий, которые могли бы быть этиологическими факторами заболевания. Отсутствие в анамнезе указаний на контакт с потенциальным этиотропным антигеном не исключает диагноза ГП.

Физикальное обследование

- крепитация и/или сухие «пищащие» инспираторные хрипы («squeaks»)
- при прогрессировании заболевания: признаки дыхательной недостаточности и легочной гипертензии: диффузный серо-пепельный цианоз, усиление II тона над легочной артерией, тахикардия, периферические отеки.

Лабораторные исследования:

Основные:

- Общий анализ крови – повышение уровня эозинофилов > 6%
- Иммуноглобулин E –повышение уровня > 100 ЕД/мл
- Эозинофильный катионный протеин – повышение уровня > 24 нг/мл
- Сывороточные антитела IgG к предполагаемому этиотропному антигену – повышение уровня > 50 мг/л

Дополнительные:

- Исследование газов артериальной крови - снижение уровня рО₂ < 83 мм.рт.ст., при развитии гиперкапнии повышение уровня рСО₂ > 45 мм.рт.ст
- proBNP – повышение уровня > 125 пг/мл при развитии правожелудочковой недостаточности в результате ЛАГ

Инструментальные исследования:

Основные:

Обзорная рентгенография грудной клетки (таблица 1)

Таблица 1. Рентгенографические признаки ГП на разных стадиях заболевания [3]

Рентгенографические признаки ГП на ранних стадиях заболевания	Рентгенографические признаки ГП на поздних стадиях заболевания
<ul style="list-style-type: none">• Множественные плохо очерченные небольшие (менее 5 мм) очаги в обоих легких, часто при отсутствии изменений в области верхушек и в основании легких• Изменения паренхимы легкого: обычно представлены диффузным снижением воздушности легких по типу матового стекла, равномерным или в виде рассеянных участков, могут напоминать картину отека легких.	<ul style="list-style-type: none">• Фиброзные изменения часто характеризуются ретикулярными изменениями в верхних и средних легочных зонах, часто с одновременным нарушением расположения легочных сосудов (нарушением архитектоники легкого)• Признаки уменьшения объема легких или отдельных долей, особенно важные при поражении верхних долей легких• Признаки легочной артериальной гипертензии

<p>Значительно реже наблюдаются участки консолидации</p> <ul style="list-style-type: none"> • Картина ретикулярных изменений в виде ячеистой деформации легочного рисунка в верхних и средних легочных зонах. 	<p>(митральная конфигурация сердечной тени, расширение сосудов в корнях легких и, часто, обеднение периферического сосудистого рисунка)</p>
--	---

При подозрении на ГП для верификации диагноза рентгенография легких не рекомендуется в связи с ее низкой информативностью.

Высокоразрешающая компьютераная томография (ВРКТ) является обязательным методом обследования для всех пациентов с предполагаемым диагнозом ГП.

ВРКТ играет ключевую роль в диагностике ГП и обнаружении фиброза [64]. На визуализационные характеристики ГП влияет гистопатологическая стадия заболевания на момент постановки диагноза [65]. Типичные ранние проявления ГП отражают бронхиолоцентрическое воспаление, которое приводит к появлению мелких, плохо очерченных интралобулярных очагов по типу «матового стекла» с обильным распределением по всем зонам легких (рис. 2)

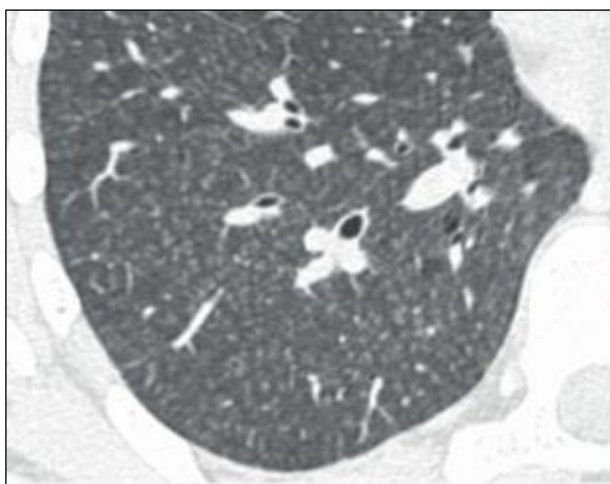


Рисунок 2. Плохо очерченные интралобулярные очаги [64]

Бронхиолоцентрическое воспаление далее приводит к сужению мелких дыхательных путей, что приводит к формированию воздушных ловушек (рис.3).

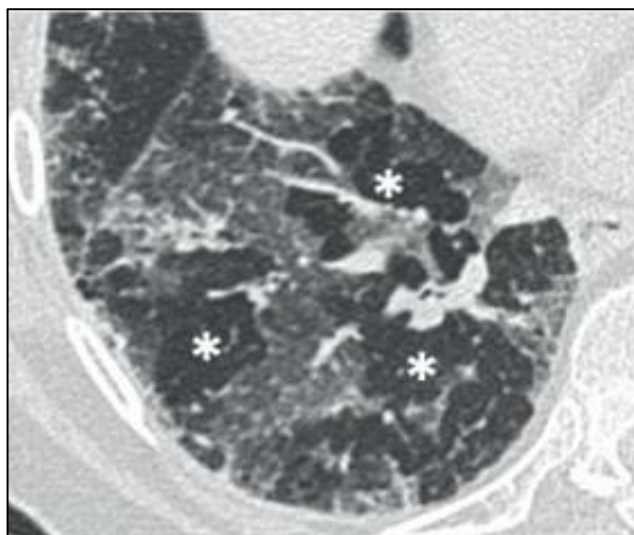


Рисунок 3. Воздушные ловушки, обозначены звездочками [64]

Более обширное интерстициальное воспаление приводит к уплотнению по типу «матового стекла» и увеличению плотности паренхимы при сохраненной видимости сосудов и стенок бронхов. При ГП «матовое стекло» обычно имеет неоднородное распределение, называемое мозаичной плотностью (рис. 4).

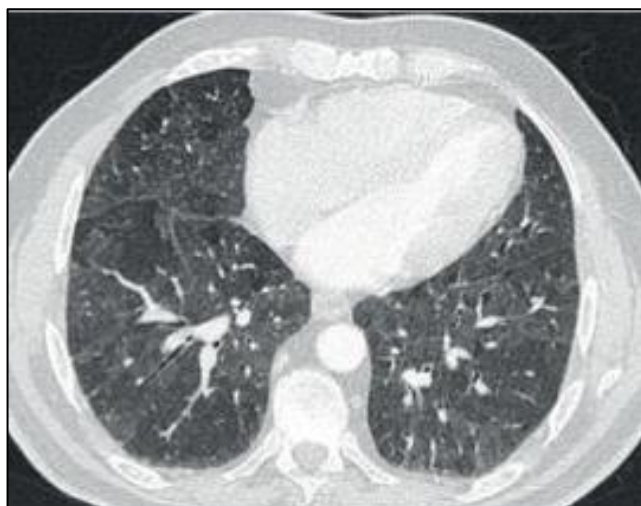

Рисунок 4. Мозаичная плотность [64]

Комбинация пятнистого распределения долек нормальной паренхимы, «матового стекла» и «воздушных ловушек» (с уменьшением в них сосудов) называется «паттерном трех плотностей» (ранее «симптом головки сыра»), который наиболее специфичен при ГП (рис. 5).

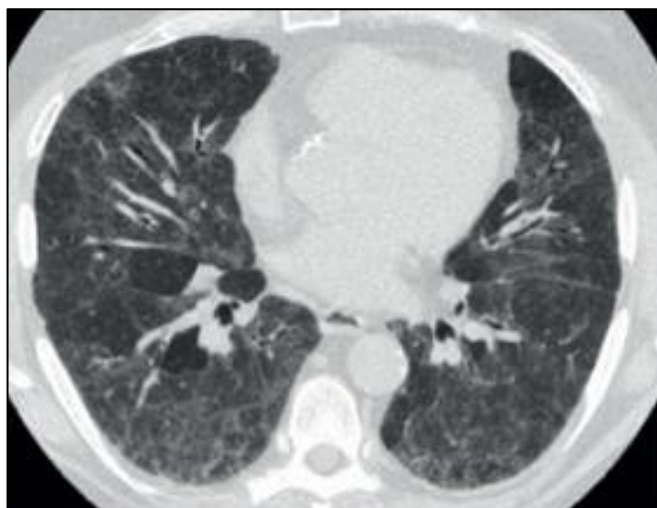


Рисунок 5. Паттерн трех плотностей [64]

Признаки фиброза включают: сочетание ретикулярных изменений и/или «матового стекла» с тракционными бронхоэктазами или бронхиолоэктазами, потерей объема долей и сотовыми структурами (рис. 6).

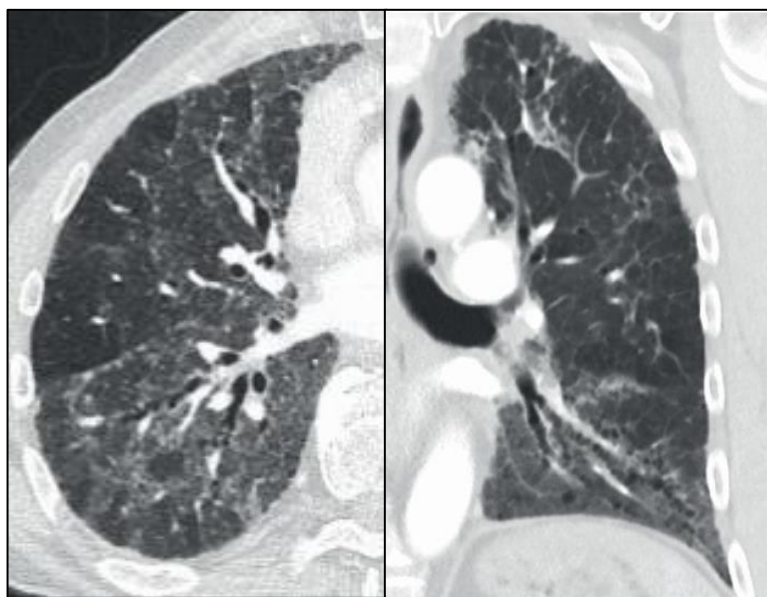


Рисунок 6. Ретикулярные (сетчатые) изменения в сочетании с «матовым стеклом», тракционные бронхоэктазы, уменьшение объема [64].

Предлагаемый Raghv G. и соавт. [65] подход согласовывает предпочтительное двухтипное описание ГП: нефибротический и фибротический.

Нефибротический ГП.

Типичная картина нефибротического ГП:

Диффузно распределенные изменения на ВРКТ, включающие признаки инфильтрации легких:

1. Помутнение по типу «матового стекла»
2. Мозаичная плотность
3. Признаки вовлечения дыхательных путей, по крайней мере одно из:
 - плохо очерченные, мелкие (<5 мм) центрилобулярные узелки на вдохе
 - «воздушные ловушки» на ВРКТ при выдохе

Сочетание паренхиматозных аномалий и признаков поражения мелких дыхательных путей уверенно указывает на нефибротический ГП, изолированная «воздушная ловушка» является еще одним паттерном, который может наблюдаться при ГП.

Дополнительные неспецифические ВРКТ-признаки нефибротического ГП:

- равномерное и слабо-интенсивное «матовое стекло»
- консолидация воздушного пространства
- кисты легких

Распределение в легких:

- кранио-каудально – диффузное (вариант с нижним преобладанием),
- спереди назад – диффузное (вариант перибронховаскулярно).

Каждый из этих признаков может быть совместим с нефибротическим ГП в соответствующем клиническом контексте.

Фибротический ГП.

Типичная картина:

- неравномерные ретикулярные изменения с деформацией архитектоники;
- тракционные бронхоэктазы;
- сотовые участки могут быть, но не преобладать;
- распределение случайное в кранио-каудальном направлении и в аксиальной плоскости. Вариант с преобладанием средних зон. Вариант щадящий нижние зоны;
- признаки поражения мелких дыхательных путей: центрилобулярные очаги, мозаичная плотность и/или «воздушные ловушки».

Совместимая картина - признаки и их распределение отличаются от типичного, но есть признаки поражения мелких дыхательных путей:

- паттерн обычной интерстициальной пневмонии (ОИП);
- обширная матовость с наложением тонких признаков фиброза;
- распределение: верхнее преобладание (<10%) либо перибронховаскулярные и периферические области;
- признаки поражения мелких дыхательных путей (центрилобулярные очаги, мозаичная плотность).

Неопределенная картина:

- паттерн ОИП (вероятный, неопределенный);
- фиброзный паттерн НСИП
- неопределенные ВРКТ- паттерны;

- может проявляться паттернами ОИП, НСИП, ОП.

Пульсоксиметрия: прогрессирующая десатурация крови < 95%.

Тест с 6-минутной ходьбой (6MWT):

- уменьшение расстояния, пройденного в 6MWT, до <300 м, снижение сатурации ниже 85% к концу 6MWT являются прогностическими факторами летального исхода [18, 25].

- 6MWT может использоваться для оценки эффективности легочной реабилитации у пациентов с фибротическими ИЗЛ, включая ГП

ДЭхоКГ с определением PcpЛА:

- при развитии правожелудочковой недостаточности в результате ЛАГ - повышение среднего давления в легочной артерии (PcpЛА) > 25 мм рт. ст.

Спирометрия:

- При нефибротическом ГП возможны обструктивные вентиляционные нарушения: ОФВ1/ФЖЕЛ <70%, ОФВ1 <80%

- При фибротическом ГП – рестриктивные или смешанные нарушения легочной вентиляции (ЖЕЛ <80%)

Дополнительные исследования:

Исследование диффузионной способности легких по монооксиду углерода (DLco):

- Диффузионная способность легких (DLco) <60% от должной величины. Может быть единственным сниженным легочным функциональным показателем

Бодиплетизмография

- Снижение ОЕЛ <81-85%, ЖЕЛ <81-85% и /или ОЕЛ <81-85%
- Снижение ООЛ <85%
- Снижение РО выдоха <80% должной величины

Фибробронхоскопия с цитологическим исследованием бронхоальвеолярной лаважной жидкости (БАЛЖ) с целью подтверждения диагноза ГП и дифференциальной диагностики с другими ИЗЛ.

- Выраженный лимфоцитоз - пороговый уровень более 30% лимфоцитов от общего количества клеток БАЛЖ.

- При нефибротическом ГП доля лимфоцитов в БАЛЖ в среднем выше (более 30-40%), нежели при фибротическом ГП (около 20%).

- При ГП отношение CD4+/CD8+ составляет менее 1.

Биопсия

Трансбронхиальная эндоскопическая биопсия легких:

Показания:

- пациентам с подозрением на нефибротический ГП

Осложнения:

- пневмоторакс (частота 7%)
- легочные кровотечения (4%)

Видеоторакоскопическая биопсия легких:

Показания:

- нефибротический ГП, у которых окончательный диагноз не достигнут с помощью альтернативных методов диагностики.
- фибротический ГП, у которых окончательный диагноз не достигнут с помощью альтернативных методов диагностики

Осложнения:

- пневмоторакс (частота 7%)
- легочные кровотечения (4%)

Эндобронхиальное УЗИ (EBUS)- для навигации при проведении эндоскопической трансbronхиальной биопсии легких

Морфологическое исследование ткани легкого

Морфологический диагноз ГП рекомендуется выставлять пациентам с клиническим подозрением на ГП при выявлении в любых биоптатах легочной ткани специфических признаков (таблица 2,3).

Таблица 2. Гистологические диагностические категории нефибротического ГП [1,3]

Типичный ГП	Возможный ГП	Сомнительный (неопределенный) ГП
<p>1.Интерстициальная пневмония «клеточного» типа: -бронхиолоцентрическое распределение; - паттерн, подобный НСИП клеточного типа; - преобладание лимфоцитов.</p> <p>2.Бронхиолит «клеточного» типа: -преобладание лимфоцитов, но не более чем перибронхиолярные лимфоидные фокусы с герминативным центром; -паттерн организующейся пневмонии с тельцами Массона; - «пенистые» макрофаги в терминальных дыхательных путях.</p> <p>3.Плохо сформированные гранулемы без некроза; -рыхлые скопления эпителиоидных клеток и/или гигантских многоядерных клеток ±</p>	<p>1.Интерстициальная пневмония «клеточного» типа: - бронхиолоцентрическое распределение; - паттерн, подобный НСИП клеточного типа; -преобладание лимфоцитов.</p> <p>2.Бронхиолит «клеточного» типа -преобладание лимфоцитов, но не более чем перибронхиолярные лимфоидные фокусы с герминативным центром; - паттерн организующейся пневмонии с тельцами Массона; - «пенистые» макрофаги в терминальных дыхательных путях.</p> <p>3. Отсутствие признаков альтернативного заболевания; -преобладание плазматических клеток над</p>	<p>- Признаки 1 и 2 из первого столбца; - Отдельные паттерны: паттерн НСИП клеточного типа, паттерн организующейся пневмонии или перибронхиолярная метаплазия без других признаков фиброзного ГП И отсутствие признаков альтернативного заболевания; -преобладание плазматических клеток над лимфоцитами; - выраженная лимфоидная гиперплазия; - множественные хорошо сформированные гранулемы или гранулемы с некрозом; - аспирированные частицы.</p>

<p>цитоплазматические включения; -расположены в перибронхиолярном интерстиции, терминальных дыхательных путях и/или участках организующейся пневмонии. 4.Отсутствие признаков альтернативного заболевания; -преобладание плазматических клеток над лимфоцитами; -выраженная лимфоидная гиперплазия; -множественные хорошо сформированные гранулемы или гранулемы с некрозом; -аспирированные частицы.</p>	<p>лимфоцитами; -выраженная лимфоидная гиперплазия; - множественные хорошо сформированные гранулемы или гранулемы с некрозом -аспирированные частицы.</p>	
---	---	--

Таблица 3 Гистологические диагностические категории фибротического ГП [1,3]

Типичный ГП	Возможный ГП	Сомнительный (неопределенный) ГП
<p>1.Хроническая фиброзирующая интерстициальная пневмония: - нарушение архитектоники легочной паренхимы, фибробластические фокусы ± субплевральное «сотое легкое»; -паттерн, подобный фиброзирующей НСИП. 2.Бронхоцентрический фиброз: - ± перибронхиальная метаплазия; - ± «фиброзные мостики» (между субплевральными и центриацинарными или соседними центриацинарными фокусами фиброза). 3.Плохо сформированные гранулемы без некроза: - ± интерстициальная пневмония «клеточного» типа; - ± бронхиолит «клеточного» типа; - ± паттерн организующейся пневмонии И</p>	<p>1.Хроническая фиброзирующая интерстициальная пневмония: - нарушение архитектоники легочной паренхимы, фибробластические фокусы ± субплевральное «сотое легкое»; - паттерн, подобный фиброзирующей НСИП. 2. Бронхоцентрический фиброз: - ± перибронхиальная метаплазия ± «фиброзные мостики» (между субплевральными и центриацинарными или соседними центриацинарными фокусами фиброза). ± интерстициальная пневмония «клеточного типа» ± паттерн организующейся пневмонии ± бронхиолит «клеточного» типа И Отсутствие признаков альтернативного заболевания;</p>	<p>1.Хроническая фиброзирующая интерстициальная пневмония: - нарушение архитектоники легочной паренхимы, фибробластические фокусы ± субплевральное «сотое легкое» - паттерн, подобный фиброзирующей НСИП ± интерстициальная пневмония «клеточного типа» ± бронхиолит «клеточного» типа ± паттерн организующейся пневмонии И Отсутствие признаков альтернативного заболевания; -преобладание плазматических клеток над лимфоцитами; - выраженная лимфоидная гиперплазия; - множественные хорошо сформированные гранулемы или гранулемы с некрозом; - аспираторные частицы.</p>

<p>Отсутствие признаков альтернативного заболевания;</p> <p>- преобладание плазматических клеток над лимфоцитами;</p> <p>- выраженная лимфоидная гиперплазия;</p> <p>- множественные хорошо сформированные гранулемы или гранулемы с некрозом;</p> <p>- аспирированные частицы.</p>	<p>- преобладание плазматических клеток над лимфоцитами;</p> <p>- выраженная лимфоидная гиперплазия;</p> <p>- множественные хорошо сформированные гранулемы или гранулемы с некрозом;</p> <p>- аспирированные частицы.</p>	
---	--	--

Показания для консультации специалистов:

- эндоскопист – для решения вопроса о возможности проведения ТББЛ
- торакальный хирург – для решения вопроса о возможности проведения хирургической биопсии легких.
- мультидисциплинарное обсуждение (МДО) - врач-пульмонолог, врач-рентгенолог и врач-патоморфолог с опытом диагностики ГП, ситуационно при выявлении профессиональных факторов риска - врач-профпатолог. Обсуждение может проводиться с помощью телемедицинской коммуникации.

Критерии установления диагноза/состояния:

1. Жалобы на одышку и/или кашель.
2. Двухсторонняя крепитация в базальных отделах легких или сухие инспираторные «пищащие» хрипы (squeaks) при аускультации легких.
3. Воздействие предполагаемого антигена в анамнезе либо обнаружение сывороточных антител IgG к предполагаемому антигену.
4. Выявление паттерна ГП при ВРКТ легких.

2.2. Диагностический алгоритм: (схема)

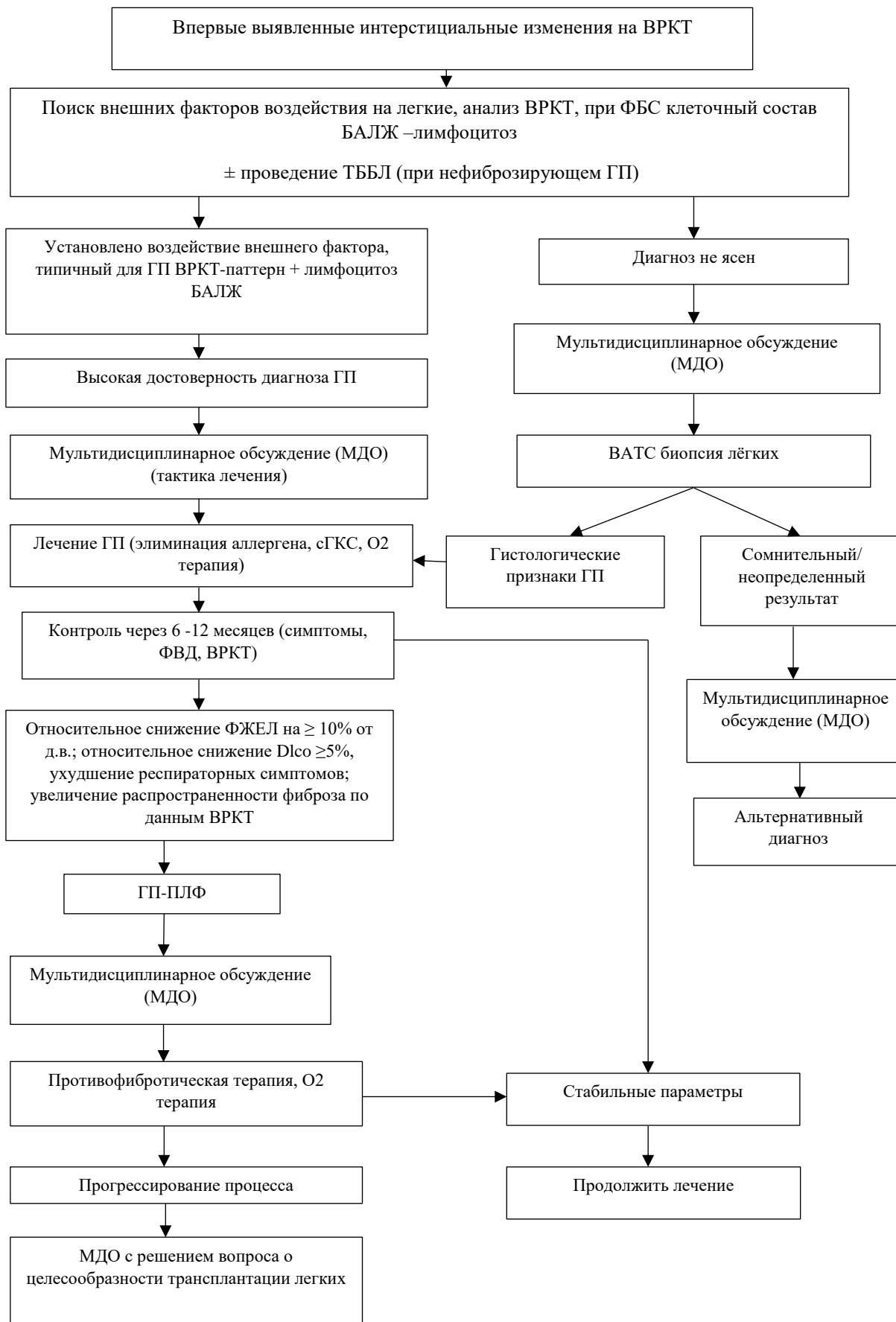


Рисунок 7. Диагностический алгоритм при ГП

2.3 Дифференциальный диагноз и обоснование дополнительных исследований (таблица 4):

Таблица 4. Дифференциальный диагноз и обоснование дополнительных исследований [3, 9, 11, 19, 32, 41, 64, 66]:

Диагноз	Обоснование для дифференциальной диагностики	Обследования	Критерии исключения диагноза
ИЛФ	Прогрессирующая одышка, кашель. Отсутствие известных факторов риска развития болезни	ВРКТ ОГК DLco ТББЛ/ВТС биопсия	Преимущественно субплевральное и базальное распределение, редко диффузное, неравномерное, может быть ассиметричным. Признаки: «соты» с тракционными бронхо- и/или бронхиолоэктазам; неравномерные ретикуляции, обычно сочетаются с легкой матовостью, может иметь легкую оссификацию. Гистологически - формирование миофибробластических фокусов, содержащих гладкомышечный актин. Мозаичность поражения с утолщением и склерозом альвеолярных перегородок и формирование «сотых структур»
Прогрессирующая фиброзы отличные от ИЛФ	Одышка, с развитием заболевания прогрессирует, малопродуктивный кашель. Наличие/отсутствие признаков аутоиммунных заболеваний	ВРКТ ОГК ТББЛ Аутоиммунные маркеры	Преобладание распределения в центральной, верхних и средних отделах; диффузные ретикулярные изменения. Наращение количества и/или

			размеров тракционных бронхоэктазов и бронхиолоэктазов, а также степени и грубости имеющихся ретикуляции. Уменьшение объема легких или доли
Саркоидоз	Одышка, кашель не продуктивный, при остром течении повышение температуры тела Возможно отсутствие респираторных симптомов	ВРКТ ОГК DLco УЗИ брюшной полости Определение уровня Са в крови и в моче ТББЛ Иммуно-регуляторного индекса CD4+/CD8+ >2	Можественные перибронхо-васкулярные очаги, субплевральной локализации в междольковых перегородках, неравномерное утолщение интерстициальных структур легких. Гистологически - неказеифицирующая эпителиодно-клеточные гранулемы с гигантскими многоядерными клетками Пирогова Лангханса
Гистицитоз Х	Непродуктивный кашель, одышка, боль и припухлость мягких тканей, кожная сыпь, полидипсия, полиурия. Факторы риска - курение	ВРКТ ОГК Биопсия Радиологическое исследование скелета (череп, лицевая кость, позвоночник) МРТ головного мозга УЗИ ОБП	ВРКТ ОГК - кистозные полости различных размеров, тонко- и толстостенные, часто иррегулярные, 2-лопастные, в форме листа клевера в верхних отделах легкого, не затрагивают реберно-диафрагмальный угол, расположены центрилобулярно. Гистологически - деструктивный бронхиолит с формированием бронхоцентричес-

			ких и перибронхиолярных макрофагов, клетки Лангерганса (дендритные клетки – один из вариантов клеток моноклеарного ряда)
Идиопатический легочный гемосидероз	Кровохарканье, одышка при физической нагрузке, повышение температуры тела	ВРКТ ОГК Биопсия Общий анализ крови Железо сывороточное БАЛ	Острая фаза – множественные участки «матового стекла» и/или консолидация в прикорневых и нижних отделах легких. Хроническая фаза – фиброз с преимущественной локализацией в нижних долях. Гистологически- утолщение межальвеолярных перегородок разной интенсивности, клеточная гиперплазия, коллагеновые волокна, соединительные ткани, гиалиновые наслоения, содержащие гемосидерин
Синдром Чарджа-Стросса	Одышка, приступы синусит кашель, удушья,	ВРКТ ОГК DLco, спирография Биопсия легких и кожного лоскута Иммуноглобулин E, общий анализ крови ANCA	Периферические уплотнения легочной паренхимы по типу «матового стекла» и консолидации, центрилобулярные очаги, утолщение стенок бронхов, увеличение калибра периферических легочных сосудов. Гистологически- некротизирующий васкулит, эозинофильная

			инфильтрация тканей и внесосудистая гранулема.
Аллергический бронхолегочный аспергилез	Хронический кашель, кровохарканье	ВРКТ ОГК Биопсия БАЛЖ Инъекционная проба с антигенами Aspergillus Иммуноглобулин Е, общий анализ крови	Центральные бронхоэктазы различной локализации, инфильтраты, имеющие «летучий» характер. Гистологически-выявление гифов аспергилл с возможным некрозом окружающих тканей
Пневмокониозы	Одышка, при тяжелых случаях с прогрессирующим. Профессиональный фактор: работа на вредном производстве по добыче угля, высоким уровнем пылевой нагрузки (кварц, угольная пыль и т.д.).	ВРКТ легких Биопсия легких	Медленное прогрессирование фиброзных изменений на КТ с более выраженным фиброзом. Субплевральные изменения имеют тенденцию к слиянию и встречаются в ранних стадиях. Плевральное утолщение, поражение висцеральной плевры визуализируется, как паренхиматозные тяжи и поражение париетальной плевры как плевральные бляшки. Гистологически - диффузный интерстициальный фиброз выявление пылевых частиц в зависимости от причины болезни

			(асбест, хризотил и др.)
Онкологическое поражение легких	Одышка, кашель с прожилками крови. При присоединении параканкротозной пневмонии повышение температуры тела	ВРКТ ОГК Биопсия легких Онкомаркеры ПЭТ-КТ всего тела	Образование с неровными контурами Цитологически атипичные клетки. Гистология: аденокарцинома, плоскоклеточный и мелкоклеточный рак
COVID-19	Высокая лихорадка, кашель малопродуктивный, одышка, выраженная слабость и потливость. Острое начало заболевания, явный контакт с больным коронавирусом инфекции.	КТ легких Мокрота, мазок из зева определение РНК SARS-CoV-2 методом ПЦР	КТ картина «матового стекла», смешанное альвеолярно-интерстиальное уплотнение, тракционные бронхоэктазы, утолщение бронхиальной стенки, паттерн «сетчатости»
Туберкулез	Одышка при физической нагрузке, непродуктивный кашель. Контакт с больным туберкулезом, либо указание в анамнезе на перенесенный туберкулез	КТ ОГК Мокрота на МБТ, Gene-Xpert	На КТ проявления различны: от мелких очагов различного калибра и плотности, преимущественно неправильной формы или округлые, нередко сгруппированы, до обширных участков инфильтрации. Нередко бронхолит с признаками вовлечения бронхов мелкого и крупного калибра. Очаги бронхолита чаще более крупные и/или плотнее, чем не специфической этиологии. Пятнистая консолидация или плохо очерченные линейные и узловые структуры,

			<p>преобладание в верхних отделах. Кавитация и уплотнения с кальцинацией, кальцинированные плевральные шварты. При милиарном туберкулёзе очаговая диссеминация в виде мелких относительно «мягких» однотипных очагов, равномерно занимают большой объем или все легкие. Гистологически-эпителиодно-клеточные лимфоцитарные с примесью макрофагов и плазматических клеток гранулемы с центральным казеозным некрозом</p>
--	--	--	---

3. ТАКТИКА ЛЕЧЕНИЯ НА АМБУЛАТОРНОМ УРОВНЕ [64,65,75,76,77]:

3.1 Немедикаментозное лечение:

- Идентификация и устранение провоцирующего антигена.
- Длительная кислородотерапия (ДКТ):
 - при хроническом ГП с гипоксемией (при SpO₂ менее 88% в покое)(С).
- Неинвазивная вентиляция легких (НИВЛ) с положительным давлением на вдохе:
 - при хроническом фибротическом ГП с хронической дыхательной недостаточностью при недостаточном эффекте от проводимой ДКТ (С).
- Легочная реабилитация.

3.2 Медикаментозное лечение (таблица 5-7):

Лечение острого гиперчувствительного пневмонита

Таблица 5. Перечень основных лекарственных средств для лечения острого ГП [68,69,70].

Фармакотерапевтическая группа	Международное непатентованное наименование ЛС	Способ применения, доза, кратность, длительность	Уровень доказательности
Кортикостероиды для системного применения.	Преднизолон 5 мг	0,5-1 мг/кг/сутки, внутрь. Снижение дозы постепенное в течение 1-6 недель.	С

Кортикостероиды обеспечивают долгосрочную пользу или замедляют прогрессирование фибротического ГП (С) [66,67].

Таблица 6. Перечень основных лекарственных средств для лечения хронического ГП [68,69,70,71,72].

Фармакотерапевтическая группа	Международное непатентованное наименование ЛС	Способ применения, доза, кратность, длительность	Уровень доказательности
Кортикостероиды для системного применения.	Преднизолон 5 мг	При обострении хронического ГП по 0,5-1 мг/кг/сутки, внутрь. Снижение постепенное до отмены или до поддерживающей дозы 10 мг/сутки в течение 6 недель	С
Внутриклеточный ингибитор тирозинкиназ	Нинтеданиб 100 мг, 150 мг	150 мг (1 капсула) x 2 раза в сутки каждые 12 часов постоянно. Капсулы принимают внутрь во время еды. Капсулы следует проглатывать целиком, запивая водой, не разжевывая и не разламывая. <i>Пропуск дозы:</i> · Если какая-либо доза препарата нинтеданиб была пропущена, то следует продолжить прием препарата в изначально рекомендуемой дозе по расписанию следующего приема препарата. Если доза была пропущена, пациент не должен принимать дополнительную дозу препарата. Пациент не должен превышать рекомендованную максимальную суточную дозу в 300 мг. <i>Изменение дозы в случае развития побочных реакций:</i> · При развитии нежелательных реакций (диарея, тошнота, рвота) в дополнение к симптоматической терапии, при необходимости, рекомендуется снижение дозы или временное прерывание лечения до тех пор,	В

		<p>пока нежелательная реакция не снизится до уровня, который позволит возобновить терапию. Лечение препаратом нинтеданиб может быть возобновлено в полной дозе (150 мг 2 раза в день) или в сниженной дозе (100 мг 2 раза в день). Если пациент не переносит дозу препарата 100 мг 2 раза в день, лечение препаратом нинтеданиб следует прекратить. В случае повышения уровня трансаминаз (АСТ или АЛТ) более чем в 3 раза выше верхней границы нормы рекомендовано прервать терапию препаратом нинтеданиб. Как только показатели вернутся к нормальному значению, лечение препаратом нинтеданиб можно возобновить в сниженной дозе (100 мг 2 раза в день), которая впоследствии может быть увеличена до полной дозы (150 мг 2 раза в день).</p>	
--	--	--	--

Таблица 7. Перечень дополнительных лекарственных средств при ГП (менее 100% вероятность назначения) [71,84].

Фармакотерапевтическая группа	Международное непатентованное наименование ЛС	Способ применения и дозировка	Уровень доказательности
β_2 -агонист/М-холинолитик	Фенотерола гидробромид 500мкг / ипратропия бромида моногидрат 261 мкг	При развитии бронхообструктивного синдрома ингаляционно по 10-20 капель + 0,9% раствор натрия хлорида 4-5 мл через небулайзер 1-2 раза в сутки.	А
Ингибиторы протонной помпы	Омепразол 20 мг, 40 мг, капсулы	На фоне приема ГКС, внутрь, за полчаса до приема пищи, запивая достаточным количеством воды, не разжевывать.	А

При развитии осложнений ГП требуется дополнительная терапия, в соответствии с КП развившихся патологических состояний – бронхообструктивный синдром, гиперкоагуляционный синдром, присоединение вторичных инфекций.

Бронхолитическая терапия небулизированной комбинацией М-холинолитика с β_2 -агонистом - фенотерола гидробромид 500мкг / ипратропия бромида моногидрат 261 мкг - показана пациентам с ГП в случае развития ДН с бронхиальной обструкции на фоне активности основного заболевания в соответствии с КП МЗ РК «Хроническая обструктивная болезнь легких» №169 от 16.09.2022 г.

Антациды (ИИП) могут быть применены у пациентов с ГП с симптомами гастроэзофагеальной рефлюксной болезни (ГЭРБ), а также при развитии

эрозивных процессов на слизистой желудочно-кишечного тракта на фоне медикаментозной терапии с целью улучшения исходов, связанных с ГЭРБ в соответствии с утвержденным КП ГЭРБ (КП «ГЭРБ» МЗ РК №24 от 29.06.2017 г.).

Антибактериальная терапия показана пациентам с ГП в случаях присоединения вторичной бактериальной пневмонии в соответствии с КП «Внебольничная пневмония» МЗ РК №169 от 16.09.22 года. При развитии госпитальной инфекции у пациентов с ГП антибактериальная пневмония проводится в соответствии с международными клиническими рекомендациями [81].

3.3. Дальнейшее ведение [77]:

Наблюдение за пациентами с ГП включает:

- оценку динамики симптомов
- выявление осложнений заболевания
- выявление и коррекцию НЯ медикаментозной терапии
- мониторинг SpO₂, ФЖЕЛ и DLco для оценки течения/прогрессирования заболевания, оценки эффективности терапии (каждые 3 – 6 месяцев).

Паллиативная помощь должна рассматриваться у пациентов с тяжелой прогрессирующей дыхательной недостаточностью.

3.4. Индикаторы эффективности лечения:

1. Клиническое улучшение (наличие не менее двух следующих критериев в течение двух последовательных визитов в период от 3 до 6 месяцев лечения):
 - уменьшение степени одышки
 - уменьшение выраженности кашля
2. Рентгенологическое улучшение:
 - уменьшение выраженности паренхиматозных изменений на ВРКТ;
3. Функциональное улучшение (наличие не менее 2х критериев):
 - увеличение ФЖЕЛ $\geq 10\%$ (минимум 200 мл);
 - увеличение DLco $\geq 15\%$ (минимум 3 мл/мин/мм Hg);
 - значительное улучшение ($\geq 4\%$ единиц, ≥ 4 мм Hg) SaO₂ или PaO₂ при проведении 6MWT.
4. Лимфоцитоз БАЛЖ – показатель благоприятного ответа на кортикостероиды в течение первых 6–12 месяцев лечения [68].

Таблица 8. Критерии (индикаторы) оценки качества медицинской помощи, оказанной пациенту с ГП

Событийные критерии качества								
Определена ли тактика ведения больного,	сделаны назначения						Да	Нет

Проведено ли исследование ФВД	Да	Нет
Проведена ли ВРКТ	Да	Нет
Проведено ли обследование больного в динамике	Да	Нет
Даны ли рекомендации по назначению ДКТ пациенту с гипоксемией ($SpO_2 < 88\%$, $PaO_2 < 55$ мм рт.ст.).	Да	Нет
Временные критерии качества		
Полное обследование не позднее 10 суток от обращения пациента	Да	Нет
Проведена ли пульсоксиметрия не позднее 1 суток от обращения пациента	Да	Нет
Контроль состояния пациента не реже 1 раза в 3 месяца	Да	Нет
Результативные критерии качества		
Диагностические исследования выполнены в полном объеме	Да	Нет
Даны ли рекомендации по проведению вакцинации от гриппа или пневмококковой инфекции	Да	Нет
Даны ли рекомендации по отказу от курения	Да	Нет

Таблица 9. Результат оценки качества медицинской помощи

Событийные критерии	Временные критерии	Результативные критерии	Оценка
5	3	3	Качественное
5	2	2	Недостаточное качество
4	2	1	Некачественное

4 ПОКАЗАНИЯ ДЛЯ ГОСПИТАЛИЗАЦИИ С УКАЗАНИЕМ ТИПА ГОСПИТАЛИЗАЦИИ [1, 29-32]:

4.1 Показания для госпитализации с указанием типа госпитализации:

Показания для плановой госпитализации

- проведение биопсии легких
- подготовка к трансплантации легких
- трансплантация легких

Показания для экстренной госпитализации:

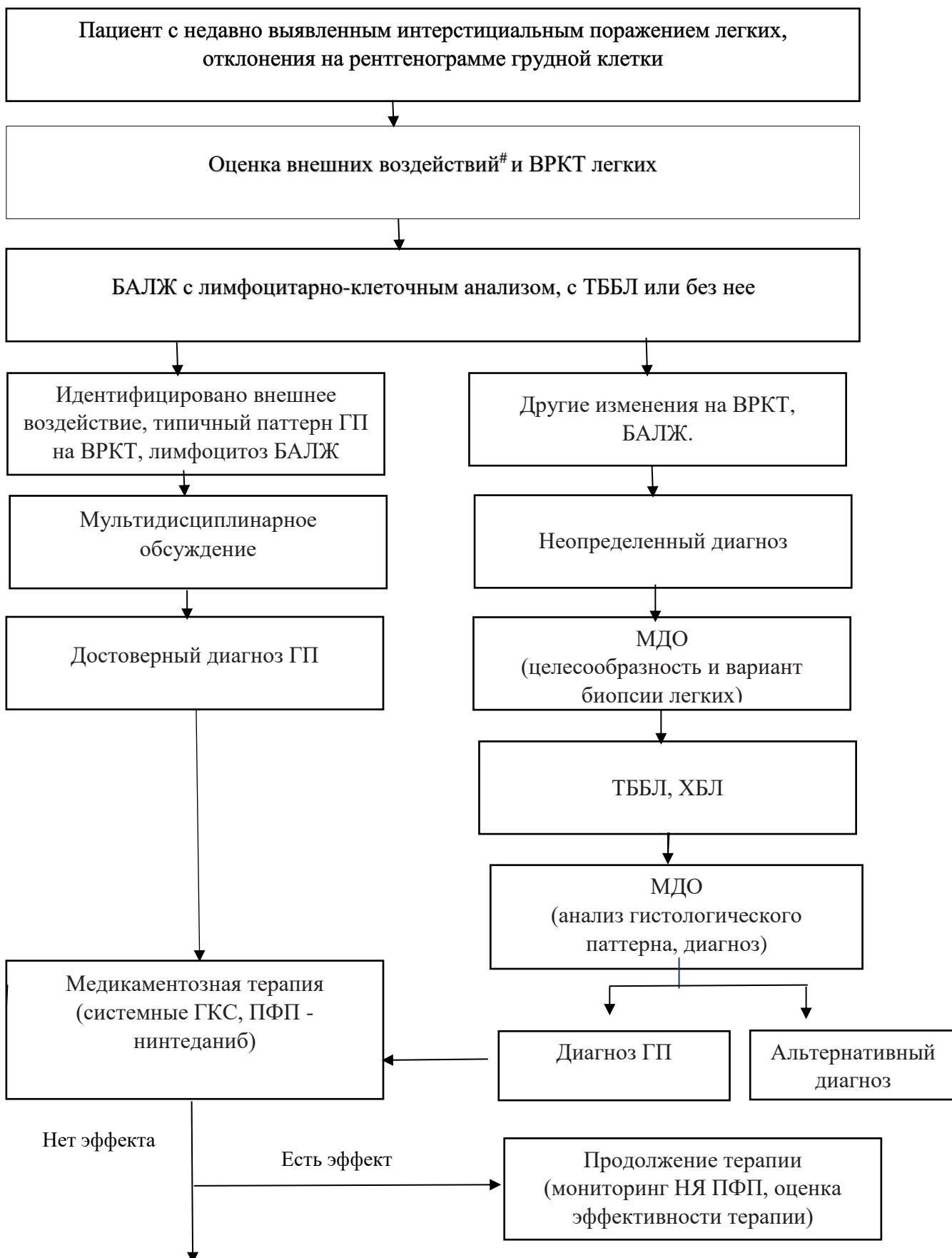
- обострении ГП (нарастание одышки, ухудшение оксигенации)
- развитие осложнений ГП (тромбоэмболия легочной артерии, острая инфекция нижних дыхательных путей).

Показания к выписке пациента из медицинской организации

- стабилизация клинического состояния;
- SpO_2 не ниже 93% в покое при дыхании комнатным воздухом или на фоне кислородотерапии.

5. ТАКТИКА ЛЕЧЕНИЯ НА СТАЦИОНАРНОМ УРОВНЕ:

5.1 Карта наблюдения пациента, маршрутизация пациента (рис. 8):



МДО
(целесообразность трансплантации
легких)

Рисунок 8. Карта наблюдения пациента с ГП.

оценка воздействия включает тщательный анамнез и/или тестирование сывороточного иммуноглобулина G на потенциальные антигены. ТББЛ - трансбронхиальная биопсия легких, рекомендуется при нефибротическом ГП, ХБЛ -хирургическая биопсия легких нечасто рассматривается у пациентов с нефибротическом ГП.

5.2. Немедикаментозное лечение:

- Длительная кислородотерапия (ДКТ):
- хронический ГП и гипоксемия в покое (при SpO2 менее 88%) [77] (C).
- Неинвазивная вентиляция легких (НИВЛ) с положительным давлением на вдохе показана при хроническом ГП с хронической ДН с недостаточным эффектом ДКТ [75] (C).
- Легочная реабилитация [76,77]

5.3. Медикаментозное лечение (таблицы 10-12)

При госпитализации, независимо от ее причин, показано назначение или продолжение основных лекарственных препаратов, при отсутствии клинически значимых побочных эффектов.

Таблица 10. Перечень основных лекарственных средств для лечения острого ГП [68,69,70]

Фармакотерапевтическая группа	Международное непатентованное наименование ЛС	Способ применения, доза, кратность, длительность	Уровень доказательности
Кортикостероиды для системного применения	Преднизолон 5 мг, 30 мг/мл	0,5-1 мг/кг/сутки, внутрь по схеме. Продолжительность с учетом тяжести поражения легких, ДН. Снижение постепенное в течение 6 недель. В/в – доза в зависимости от тяжести состояния (90-120 мг).	C

Таблица 11. Перечень основных лекарственных средств для лечения хронического ГП [68,69,70,72]

Фармакотерапевтическая группа	Международное непатентованное наименование ЛС	Способ применения, доза, кратность, длительность	Уровень доказательности
-------------------------------	---	--	-------------------------

Кортикостероиды для системного применения.	Преднизолон 5 мг, 30 мг/мл	0,5-1 мг/кг/сутки, внутрь по схеме. Снижение постепенное до полной отмены или до поддерживающей дозы 10 мг/сутки в течение 6 недель. В/в 90-120 мг в зависимости от тяжести состояния.	С
Внутриклеточный ингибитор тирозинкиназ	Нинтеданиб 100 мг, 150 мг (капсулы)	150 мг (1 капсула) x 2 раза в сутки каждые 12 часов постоянно. Капсулы принимают внутрь во время еды. Капсулы следует проглатывать целиком, запивая водой, не разжевывая и не разламывая. <i>Пропуск дозы:</i> · Если какая-либо доза препарата нинтеданиб была пропущена, то следует продолжить прием препарата в изначально рекомендуемой дозе по расписанию следующего приема препарата. Если доза была пропущена, пациент не должен принимать дополнительную дозу препарата. Пациент не должен превышать рекомендованную максимальную суточную дозу в 300 мг. <i>Изменение дозы в случае развития побочных реакций:</i> · При развитии нежелательных реакций (диарея, тошнота, рвота) в дополнение к симптоматической терапии, при необходимости, рекомендуется снижение дозы или временное прерывание лечения до тех пор, пока нежелательная реакция не снизится до уровня, который позволит возобновить терапию. Лечение препаратом нинтеданиб может быть возобновлено в полной дозе (150 мг 2 раза в день) или в сниженной дозе (100 мг 2 раза в день). Если пациент не переносит дозу препарата 100 мг 2 раза в день, лечение препаратом нинтеданиб следует прекратить. В случае повышения уровня трансаминаз (АСТ или АЛТ) более чем в 3 раза выше верхней границы нормы рекомендовано прервать терапию препаратом нинтеданиб. Как только показатели вернуться к нормальному значению, лечение препаратом нинтеданиб	В

		можно возобновить в сниженной дозе (100 мг 2 раза в день), которая впоследствии может быть увеличена до полной дозы (150 мг 2 раза в 74 день).	
--	--	--	--

Таблица 12. Перечень дополнительных лекарственных средств (менее 100% вероятность назначения) [71,82-84].

Фармакотерапевтическая группа	Международное непатентованное наименование ЛС	Способ применения и дозировка	Уровень доказательности
Антикоагулянты (при риске/ развитии тромбоэмболических осложнений)	Эноксапарин натрия 8 тыс. анти-Ха МЕ/0.8 мг Нодрапарин Ривароксабан	Подкожно параумбиликально Доза по показаниям перорально (ривароксабан)	A
М-холинолитик, β_2 – агонист (при развитии бронхообструктивного синдрома)	Фенотерола гидробромид 500мкг / ипратропия бромида моногидрат 261 мкг	Ингаляционно по 10-20 капель + 0,9% раствор натрия хлорида 4-5 мл через небулайзер	A
Ингибиторы протонной помпы	Омепразол 20 мг, 40 мг, капсулы.	Внутрь, за полчаса до приема пищи, запивая достаточным количеством воды, не разжевывать.	A

При развитии осложнений ГП требуется дополнительная терапия, в соответствии с КП развившихся патологических состояний – бронхообструктивного синдрома с ДН, ТЭЛА, присоединения вторичных инфекций, эрозивных процессов слизистой желудочно-кишечного тракта на фоне медикаментозной терапии.

Антикоагулянты рекомендуется использовать у пациентов с ГП в случае развития гиперкоагуляционного синдрома в рамках активности ГП, с целью профилактики и лечения ТЭЛА в соответствии с КП МЗ РК №107 от 16.07.2020 г.

Бронхолитическая терапия небулизированной комбинацией М-холинолитика с β_2 –агонистом - фенотерола гидробромид 500мкг / ипратропия бромида моногидрат 261 мкг - показана пациентам с ГП в случае развития ДН с бронхиальной обструкции на фоне активности основного заболевания в соответствии с КП МЗ РК «Хроническая обструктивная болезнь легких» №169 от 16.09.2022 г.

Ингибиторы протонной помпы (*омепразол*) могут быть применены у пациентов с ПЛФ с симптомами гастроэзофагеальной рефлюксной болезни (ГЭРБ) с целью улучшения исходов, связанных с ГЭРБ в соответствии с утвержденным КП ГЭРБ (КП «ГЭРБ» МЗ РК №24 от 29.06.2017 г.).

Антибактериальная терапия показана пациентам с ГП в случаях присоединения вторичной бактериальной пневмонии в соответствии с КП «Внебольничная пневмония» МЗ РК №169 от 16.09.22 года. При развитии госпитальной инфекции у пациентов с ГП антибактериальная пневмония проводится в соответствии с международными клиническими рекомендациями [81].

5.4. Хирургическое вмешательство

Трансплантация легких.

Пациентам с хроническим фибротическим вариантом ГП при отсутствии эффекта от консервативной терапии показано проведение трансплантации легких [73,79].

Показания для трансплантации легких:

- Радиологические доказательства хронического фибротического ГП («сотовое легкое» на ВРКТ (оценка фиброза > 2 балла)) [82];
- DLco < 39% от должного значения;
- снижение ФЖЕЛ >10% за последние 6 месяцев;
- десатурация < 88% при проведении 6 MWT

Выживаемость пациентов с ГП после трансплантации легких составляет 96% через 1 год и 89% через 5 лет; средняя продолжительность жизни после трансплантации легких – 3,6 лет [79].

5.4 Дальнейшее ведение [76,77]:

Наблюдение за пациентами с ГП включает:

- оценку прогрессирования заболевания;
 - контроль динамики симптомов
 - выявление осложнений заболевания
 - выявление НЯ медикаментозной терапии;
- мониторинг SpO₂, ФЖЕЛ и DLco для оценки течения заболевания и оценки эффективности лечения (каждые 3 – 6 месяцев)

Паллиативная помощь должна рассматриваться у пациентов с ГП с тяжелой дыхательной недостаточностью.

5.6. Индикаторы эффективности лечения:

1. Клиническое улучшение (наличие не менее двух из следующих критериев в течение двух последовательных визитов в период от 3 до 6 месяцев лечения):
 - уменьшение степени одышки
 - уменьшение выраженности кашля
2. Уменьшение выраженности паренхиматозных изменений на ВРКТ.
3. Улучшение функциональных показателей (наличие не менее 2х критериев):
 - увеличение ФЖЕЛ на $\geq 10\%$ (минимум на 200 мл)
 - увеличение DLco на $\geq 15\%$ (минимум 3 мл/мин/мм Hg)

- улучшение SaO₂ или PaO₂ ($\geq 4\%$ единиц, ≥ 4 мм Hg) при проведении 6MWT.
4. Лимфоцитоз БАЛЖ – показатель благоприятного ответа на кортикостероиды в течение первых 6–12 месяцев лечения [68].

6. ОРГАНИЗАЦИОННЫЕ АСПЕКТЫ ПРОТОКОЛА:

6.1 Список разработчиков протокола с указанием квалификационных данных:

1. Бакенова Роза Агубаевна – доктор медицинских наук, ассоциированный профессор, врач-терапевт высшей категории. Главный терапевт/пульмонолог Больницы Медицинского Центра Управления Делами Президента Республики Казахстан
2. Жумагалиева Ардак Назиловна – PhD, научный сотрудник отдела науки БМЦ УДП РК. Врач-пульмонолог высшей категории.
3. Есенгельдинова Мадина Айтпекевна - Магистр медицины. Врач-пульмонолог Больницы Медицинского Центра Управления Делами Президента Республики Казахстан. Главный внештатный пульмонолог г. Астана. Врач-пульмонолог высшей категории.
4. Бакиева Кымбат Манаткызы - Магистр медицины. Врач-пульмонолог Больницы Медицинского Центра Управления Делами Президента Республики Казахстан. Врач-пульмонолог высшей категории.
5. Дунь Александр Павлович – Врач-радиолог Больницы Медицинского Центра Управления Делами Президента Республики Казахстан. Врач-радиолог первой категории.
6. Нурпеисова Алтын Алданышовна – Клинический фармаколог Больницы Медицинского Центра Управления Делами Президента Республики Казахстан.

6.2 Указание на отсутствие конфликта интересов: конфликта интересов у членов группы разработчиков нет.

6.3 Рецензенты:

Бакирова Рысжан Емельевна – доктор медицинских наук, профессор кафедры внутренних болезней НАО «Медицинский университет Караганды».

Латыпова Наталья Александровна – доктор медицинских наук, заведующая кафедрой семейной медицины №2 НАО «Медицинский Университет Астана». Главный внештатный пульмонолог МЗ РК.

6.4 Указание условий пересмотра протокола: пересмотр протокола через 5 лет после его опубликования и с даты его вступления в действие или ранее - при появлении новых методов диагностики и лечения с высоким уровнем доказательности.

6.5 Список использованной литературы:

1. Raghu G., Remy-Jardin M., Ryerson Ch. J. et al. Diagnosis of hypersensitivity pneumonitis in adults. An Official ATS/JRS/ALAT Clinical Practice Guideline. *Am. J. Respir. Crit. Care Med.* 2020; V. 202, Iss. 3: pp e36–e69.
2. Selman M., Pardo A., King T.E. Jr. Hypersensitivity pneumonitis: insights in diagnosis and pathobiology. *Am. J. Respir. Crit. Care Med.* 2012;186: 314–324
3. «Гиперчувствительный пневмонит» Клинические рекомендации Российского Респираторного общества под редакцией Авдеева С.Н., 2022 г.
4. Vasakova M., Morell F., Walsh S. et al. Hypersensitivity pneumonitis: perspectives in diagnosis and management. *Am. J. Respir. Crit. Care Med.* 2017;196:680–689.
5. Flaherty K.R. Wells A.U., Cottin V. et al. Nintedanib in Progressive Fibrosing Interstitial Lung Diseases. *N. Engl. J. Med.* 2019;381(18):1718-1727. doi: 10.1056/NEJMoa1908681.
6. Idiopathic Pulmonary Fibrosis (an Update) and Progressive Pulmonary Fibrosis in Adults An Official ATS/ERS/JRS/ALAT Clinical Practice Guideline. *American Journal of Respiratory and Critical Care Medicine* Volume 205 Number 9, May 1 2022.
7. Авдеев С.Н., Чикина С.Ю., Тюрин И.Е., Белевский А.С., Терпигорев С.А., Ананьев Л.П., Визель А.А., Болдина М.В., Демко И.В., Лещенко И.В., Трофименко И.Н., Киняйкин М.Ф., Степанян И.Э., Зайцева А.С., Петров Д.В. Хронические фиброзирующие интерстициальные заболевания легких с прогрессирующим фиброзным фенотипом: резолюция Междисциплинарного Совета экспертов. *Пульмонология.* 2021. Т.31. № 4. С. 505-510.
8. Hiromi Tomioka, Yasunari Miyazaki, Yoshikazu Inoue, Reiko Egashira, Tetsuji Kawamura, Hiroyuki Sano, Takeshi Johkoh, Tamiko Takemura, Takeshi Hisada, Junya Fukuoka. (2024) Japanese clinical practice guide 2022 for hypersensitivity pneumonitis. *Respiratory Investigation* 62:1, 16-43. Online publication date: 1-Jan-2024.
9. Черняк Б. А. Гиперчувствительный пневмонит: от этиологии и патогенеза к диагностике и лечению / Б. А. Черняк, И. И. Воржева, И. Н. Трофименко // *Фарматека.* – 2021. – Т. 28. – № 5. – С. 17-31. – DOI 10.18565/pharmateca.2021.5.17-31.
10. Kumar R., Spalgais S., Ranga V. Hypersensitivity pneumonitis: clinical, radiological and pathological profile of 103 patients from North India. *Monaldi Arch. Chest Dis.* 2020;90(3). doi: 10.4081/monaldi. 2020.1307.
11. Sakamoto S., Furukawa M., Shimizu H. et al. Clinical and radiological characteristics of ultrasonic humidifier lung and summer-type hypersensitivity pneumonitis. *Respir. Med.* 2020;174:106196. doi: 10.1016/j.rmed. 2020.106196.
12. Onishi Y., Kawamura T., Higashino T. et al. Clinical features of chronic summer-type hypersensitivity pneumonitis and proposition of diagnostic criteria. *Respir. Investig.* 2020 Jan; 58(1):59-67. doi: 10.1016/j.resinv. 2019.09.003.
13. Fernandez Perez E.R., Swigris J.J., Forssen A.V. et al. Identifying an inciting antigen is associated with improved survival in patients with chronic hypersensitivity pneumonitis. *Chest* 2013; 144:1644–1651.

14. Johansson K.A., Elicker B.M., Vittinghoff E. et al. A diagnostic model for chronic hypersensitivity pneumonitis. *Thorax* 2016; 71(10):951-4. doi: 10.1136/thoraxjnl-2016-208286.
15. Авдеев С. Н. Гиперчувствительный пневмонит / С. Н. Авдеев // Пульмонология. –2021. – Т. 31. – № 1. – С. 88-99. – DOI 10.18093/0869-0189-2021-31-1-88-99.
16. Гиперчувствительный пневмонит / И. В. Демко, Н. В. Гордеева, А. Ю. Крапошина [и др.] // Бюллетень физиологии и патологии дыхания. – 2015. – № 58. – С. 109-114.
17. Lacasse Y., Girard M., Cormier Y. Recent advances in hypersensitivity pneumonitis. *Chest*. 2012; 142(1):208-217. doi: 10.1378/chest.11-2479.
18. Mitra S., Dhooria S., Agarwal R., Das A., Garg M., Bal, A. Histopathological spectrum of hypersensitivity pneumonitis with clinico-radiologic correlation, *APMIS* 2019; 127: 616–626.
19. Tibana R.C.C., Soares M.R., Storrer K.M. et al. Clinical diagnosis of patients subjected to surgical lung biopsy with a probable usual interstitial pneumonia pattern on high resolution computed tomography. *BMC Pulm. Med.* 2020; 20(1):299. doi:10.1186/s12890-020-01339-9.
20. Fernández Pérez E.R., Travis W.D., Lynch D.A., Brown K.K., Johansson K.A., Selman M., Ryu J.H., Wells A.U., Huang Y-C.T., Pereira C.A.C., Scholand M-B., Villar A., Inase N., Evans R.B., Mette S., Frazer-Green L.. Executive Summary Diagnosis and Evaluation of Hypersensitivity Pneumonitis CHEST Guideline and Expert Panel Report. *CHEST*, May 2021, p 1-2030.
21. Nowicka U., Wiatr E., Radzikowska E. et al. Pulmonary Function Abnormalities in Regard to Age at the Time of Diagnosis of Hypersensitivity Pneumonitis. *Adv Exp Med Biol.* 2015; 861:75-84. doi: 10.1007/5584_2015_137.
22. Gimenez A., Storrer K., Kuranishi L. et al. Change in FVC and survival in chronic fibrotic hypersensitivity pneumonitis. *Thorax*. 2018 Apr; 73(4):391-392. doi: 10.1136/thoraxjnl-2017-210035.
23. Tafuro F., Corradi M. An approach to interpreting restrictive spirometric pattern results in occupational settings. *Med. Lav.* 2016 Dec 13; 107(6):419-436.
24. Лёгочные функциональные тесты: от теории к практике / под ред. О. И. Савушкина, А.В. Черняк. — М.: ООО «Фирма СТРОМ», 2017.
25. Sergio Harari, Athol U. Wells, Wim A. Wuyts, Steven D. Nathan, Klaus-Uwe Kirchgaessler, Monica Bengus, Jürgen Behr The 6-min walk test as a primary end-point in interstitial lung disease *European Respiratory Review* 2022 31: 220087; DOI: 10.1183/16000617.0087-2022.
26. Guerrero Zúñiga S., Sánchez Hernández J., Mateos Toledo H. et al. Small airway dysfunction in chronic hypersensitivity pneumonitis. *Respirology*. 2017; 22(8):1637-1642. doi: 10.1111/resp.13124.
27. Jacob J, Bartholmai BJ, Egashira R, Brun AL, Rajagopalan S, Karwoski R, Kokosi M, Hansell DM, Wells AU. Chronic hypersensitivity pneumonitis: identification of key prognostic determinants using automated CT analysis. *BMC*

Pulm Med. 2017 May 4; 17(1):81. doi: 10.1186/s12890-017-0418-2. PMID: 28472939; PMCID: PMC5418678.

28. Walsh S.L., Sverzellati N., Devaraj A. et al. Chronic hypersensitivity pneumonitis: high resolution computed tomography patterns and pulmonary function indices as prognostic determinants. *Eur. Radiol.* 2012; 22(8):1672-9. doi: 10.1007/s00330-012-2427-0.

29. Patolia S, Tamae Kakazu M, Chami HA, Chua A, Diaz-Mendoza J, Duggal A, Jenkins AR, Knight SL, Raghu G, Wilson KC. Bronchoalveolar Lavage Lymphocytes in the Diagnosis of Hypersensitivity Pneumonitis among Patients with Interstitial Lung Disease. *Ann Am Thorac Soc.* 2020 Nov;17(11):1455-1467. doi: 10.1513/AnnalsATS.202005-420OC. PMID: 32757946.

30. Hogeia SP, Tudorache E, Pescaru C, Marc M, Oancea C. Bronchoalveolar lavage: role in the evaluation of pulmonary interstitial disease. *Expert Rev Respir Med.* 2020 Nov; 14 (11):1117-1130. doi: 10.1080/17476348.2020.1806063. Epub 2020 Aug 26. PMID: 32847429.

31. Gharsalli H, Mlika M, Sahnoun I, Maalej S, Douik El Gharbi L, Mezni FE. The utility of bronchoalveolar lavage in the evaluation of interstitial lung diseases: A clinicopathological perspective. *Semin Diagn Pathol.* 2018 Sep; 35(5):280-287. doi: 10.1053/j.semmp.2018.08.003. Epub 2018 Aug 24. PMID: 30173880.

32. Hill M, Petnak T, Moua T. Bronchoalveolar lavage lymphocytosis in hypersensitivity pneumonitis: a retrospective cohort analysis with elimination of incorporation bias. *BMC Pulm Med.* 2022 Feb 1; 22(1):49. doi: 10.1186/s12890-022-01844-z. PMID: 35105320; PMCID: PMC8805335.

33. Sobiecka M, Szturmowicz M, Lewandowska KB, Barańska I, Zimna K, Łyżwa E, Dybowska M, Langfort R, Radwan-Röhrenscheff P, Roży A, Tomkowski WZ. Bronchoalveolar Lavage Cell Count and Lymphocytosis Are the Important Discriminators between Fibrotic Hypersensitivity Pneumonitis and Idiopathic Pulmonary Fibrosis. *Diagnostics (Basel).* 2023 Mar 1; 13(5):935. doi: 10.3390/diagnostics13050935. PMID: 36900078; PMCID: PMC10000588.

34. Adams T.N., Newton C.A., Batra K., et al. Utility of bronchoalveolar lavage and transbronchial biopsy in patients with hypersensitivity pneumonitis. *Lung.* 2018; 196(5):617-622.

35. Tzilas V., Tzouvelekis A., Bouros E. et al. Diagnostic value of BAL lymphocytosis in patients with indeterminate for usual interstitial pneumonia imaging pattern. *Eur. Respir. J.* 2019;54(5).

36. Kebbe J, Abdo T. Interstitial lung disease: the diagnostic role of bronchoscopy. *J Thorac Dis.* 2017 Sep; 9(Suppl 10):S996-S1010. doi: 10.21037/jtd.2017.06.39. PMID: 29214060; PMCID: PMC5696547.

37. Freund O, Hadad Y, Shalmon T, Wand O, Schneer S, Perluk TM, Kleinhendler E, Hershko T, Tiran B, Aviram G, Gershman E, Adir Y, Shitrit D, Bar-Shai A, Unterman A. Real-Life Diagnostic Performance of the Hypersensitivity Pneumonitis Guidelines: A Multicenter Cohort Study. *Diagnostics (Basel).* 2023 Jul

11;13(14):2335. doi: 10.3390/diagnostics13142335. PMID: 37510080; PMCID: PMC10377863.

38. Alhamad E.H., Cal J.G. Predictors of mortality in interstitial lung disease patients without pulmonary hypertension. *Ann. Thorac. Med.* 2020; 15 (4): 238-243. doi: 10.4103/atm.ATM_438_20.

39. Walters G.I., Mokhlis J.M., Moore V.C. et al. Characteristics of hypersensitivity pneumonitis diagnosed by interstitial and occupational lung disease multi-disciplinary team consensus. *Respir. Med.* 2019; 155:19–25.

40. Kebbe J, Abdo T. Interstitial lung disease: the diagnostic role of bronchoscopy. *J Thorac Dis.* 2017 Sep;9(Suppl 10):S996-S1010. doi: 10.21037/jtd.2017.06.39. PMID: 29214060; PMCID: PMC5696547.

41. Pajares V., Puzo C., Castillo D. et al. Diagnostic yield of transbronchial cryobiopsy in interstitial lung disease: a randomized trial. *Respirology* 2014;19: 900–906.

42. Sheth J.S., Belperio J.A., Fishbein M.C. et al. Utility of transbronchial vs surgical lung biopsy in the diagnosis of suspected fibrotic interstitial lung disease. *Chest* 2017;151:389–399.

43. Sindhvani G., Shirazi N., Sodhi R., Raghuvanshi S., Rawat J. Transbronchial lung biopsy in patients with diffuse parenchymal lung disease without ‘idiopathic pulmonary fibrosis pattern’ on HRCT scan: Experience from a tertiary care center of North India. *Lung India* 2015;32:453–456.

44. Atsuki Fukada, Noriyuki Enomoto, Naoki Inui, Hironao Hozumi, Masato Karayama, Yuzo Suzuki, Kazuki Furuhashi, Tomoyuki Fujisawa, Yutaro Nakamura, Takafumi Suda. (2021) Three cases of granulomatous lung disease in which transbronchial lung cryobiopsy was useful for diagnosis. *The Japanese Journal of Sarcoidosis and Other Granulomatous Disorders* 41:1_2, 76-81. Online publication date: 1-Oct-2021.

45. Chami H.A., Diaz-Mendoza J., Chua A. et al. Transbronchial Biopsy and Cryobiopsy in the Diagnosis of Hypersensitivity Pneumonitis among Patients with Interstitial Lung Disease. *Ann. Am. Thorac. Soc.* 2021; 18(1):148-161. doi: 10.1513/AnnalsATS.202005-421OC.

46. Hassan A. Chami, Javier Diaz-Mendoza, Abigail Chua, Abhijit Duggal, Alex R. Jenkins, Shandra L. Knight, Setu Patolia, Maximiliano Tamae-Kakazu, Ganesh Raghu, and Kevin C. Wilson Transbronchial Biopsy and Cryobiopsy in the Diagnosis of Hypersensitivity Pneumonitis among Patients with Interstitial Lung Disease <https://doi.org/10.1513/AnnalsATS.202005-421OC> PubMed: 32810411

47. Matthias Grotta, Cosmas D. Wimmera, Michael Kreuterb, Antje Prassee, Martin E. Eichhorna, Florian Eichhorna, Felix J.F. Herthb, Benjamin Seeligere, Katharina Kriegsmanng Werner Schmidh Katharina Koenigsfeldi Patrick Zardof, Hauke Wintera Surgical Lung Biopsy for Interstitial Lung Disease: A Two Center Propensity Score Matching Analysis *Respiration* 2022;101:910–917.

48. Kurihara C, Tolly B, Dewolf A, Nader A, Kim S, Odell DD, Thoracoscopic lung biopsy under regional anesthesia for interstitial lung disease. *Reg Anesth Pain Med.* 2020; 45(4):255–9.

49. Tacconi F, Pompeo E. Non-intubated video-assisted thoracic surgery: where does evidence stand. *J Thorac Dis.* 2016;8(Suppl 4):S364–75.
50. Miguel Guerra, José António Miranda, Francisco Leal, Luís Vouga Interstitial lung disease: Diagnostic accuracy and safety of surgical lung biopsy *Revista Portuguesa de Pneumologia XV N.3 2009 p 433-442.*
51. Iftikhar IH, Alghothani L, Sardi A, Berkowitz D, Musani AI. Transbronchial lung cryobiopsy and video-assisted thoracoscopic lung biopsy in the diagnosis of diffuse parenchymal lung disease a meta-analysis of diagnostic test accuracy. *Ann Am Thorac Soc.* 2017; 14 (7):1197–211.
52. Troy LK, Grainge C, Corte TJ, Williamson JP, Vallely MP, Cooper WA/ Diagnostic accuracy of transbronchial lung cryobiopsy for interstitial lung disease diagnosis (COLDICE): a prospective, comparative study. *Lancet Respir Med.* 2020; 8 (2):171–81.
53. Hutchinson JP, McKeever TM, Fogarty AW, Navaratnam V, Hubbard RB. Surgical lung biopsy for the diagnosis of interstitial lung disease in England: 1997–2008. *Eur Respir J.* 2016;48(5):1453–61.
54. Fibla J.J., Molins L., Blanco A. et al. Video-assisted thoracoscopic lung biopsy in the diagnosis of interstitial lung disease: a prospective, multi-center study in 224 patients. *Arch. Bronconeumol.* 2012; 48:81–85.
55. Rotolo N., Imperatori A., Dominioni L. et al. Efficacy and safety of surgical lung biopsy for interstitial disease: experience of 161 consecutive patients from a single institution in Italy. *Sarcoidosis Vasc Diffuse Lung Dis* 2015; 32: 251–258.
56. Samejima J., Tajiri M., Ogura T. et al. Thoracoscopic lung biopsy in 285 patients with diffuse pulmonary disease. *Asian Cardiovasc. Thorac. Ann.* 2015; 23:191–197.
57. Collard HR, Ryerson CJ, Corte TJ, Jenkins G, Kondoh Y, Lederer DJ, Acute exacerbation of idiopathic pulmonary fibrosis an international working group report. *Am J Respir Crit Care Med.* 2016; 194(3):265–75.
58. Hutchinson JP, Fogarty AW, McKeever TM, Hubbard RB. In-Hospital Mortality after Surgical Lung Biopsy for Interstitial Lung Disease in the United States. 2000 to 2011. *Am J Respir Crit Care Med.* 2016 May 15; 193(10):1161-7. doi: 10.1164/rccm.201508-1632OC. PMID: 26646481.
59. Marcos PJ, Gonzalez-Rivas D, Sihoe AD. Surgical Lung Biopsy: The Role of Better Surgery. *Am J Respir Crit Care Med.* 2016 Nov 15; 194(10):1302-1303. doi: 10.1164/rccm.201606-1110LE. PMID: 27845585.
60. Hanzawa S., Tateishi T., Takemura T. et al. The Analysis of Surgical Lung Biopsy and Explanted Lung Specimens Sheds Light on the Pathological Progression of Chronic Birdrelated Hypersensitivity Pneumonitis. *Intern. Med.* 2019; 58(8):1145-1150. doi: 10.2169/internalmedicine.1142-18.
61. Wright J.L., Churg A., Hague C.J. et al. Pathologic separation of idiopathic pulmonary fibrosis from fibrotic hypersensitivity pneumonitis. *Mod. Pathol.* 2020; 33(4):616-625. doi: 10.1038/s41379-019-0389-3.

62. Tibana R.C.C., Soares M.R., Storrer K.M. et al. Clinical diagnosis of patients subjected to surgical lung biopsy with a probable usual interstitial pneumonia pattern on high-resolution computed tomography. *BMC Pulm. Med.* 2020; 20(1):299. doi: 10.1186/s12890-020-01339-9.
63. Mooney J.J., Koth L.L. Surgical lung biopsy over bronchoalveolar lavage in chronic hypersensitivity pneumonitis. *Am. J. Respir. Crit. Care Med.* 2014;189(3):371-2. doi: 10.1164/rccm.201309-1736LE.
64. Xu J.F., Shen L., Zhang Y. et al. Lung biopsy-proved hypersensitivity pneumonitis without known offending antigen: characteristics and follow-up. *Clin. Respir. J.* 2014 Jul;8(3):297-304. doi: 10.1111/crj.1207.
65. Fernández Pérez ER, Swigris JJ, Forssén AV, et al. Identifying an inciting antigen is associated with improved survival in patients with chronic hypersensitivity pneumonitis. *Chest* 2013; 144: 1644–1651.
66. Johansson KA, Barnes H, Bellanger AP, et al. Exposure assessment tools for hypersensitivity pneumonitis. An official American Thoracic Society workshop report. *Ann Am Thorac Soc* 2020; 17: 1501–150.
67. Paolo Maria Leone, Luca Richeldi. Current Diagnosis and Management of Hypersensitivity Pneumonitis. *Tuberc Respir Dis.* 2020; 83(2): 122–131.
68. Cano-Jimenez E, Rubal D, Perez de Llano LA, Mengual N, Castro-Anon O, Mendez L, et al. Farmer's lung disease: analysis of 75 cases. *Med Clin (2017)* 149:429-35. Doi:1016/J.medcle. 2017.10.009.
69. De Sadeleer LJ, Hermans F, De Dycker E, et al. Effects of corticosteroid treatment and antigen avoidance in a large hypersensitivity pneumonitis cohort: a single-centre cohort study. *J Clin Med* 2018; 8: 14.
70. De Sadeleer LJ, Hermans F, De Dycker E, et al. Impact of BAL lymphocytosis and presence of honeycombing on corticosteroid treatment effect in fibrotic hypersensitivity pneumonitis: a retrospective cohort study. *Eur Respir J* 2020; 55: 1901983.
71. Spagnolo P, Rossi G, Cavazza A, Paladini I, Paladini I, Bonella F, et al. Hypersensitivity pneumonitis: a comprehensive review. *J Investig Allergol Clin Immunol.* 2015; 25:237–50.
72. Flaherty KR, Wells AU, Cottin V, Devaraj A, Walsh SLF, Inoue Y et al. Nintedanib in progressive fibrosing interstitial lung diseases. *N Engl J Med.* 2019;381:1718-27. Doi: 10.1056/NEJMoa1908681.
73. Kern RM, Singer JP, Koth L, Mooney J, Golden J, Hays S, et al. Lung transplantation for hypersensitivity pneumonitis. *Chest.* 2015;147:1558–65. doi: 10.1378/chest.14-1543.
74. Kreuter M, Bendstrup E, Russel AM, Bajwah S, Lindell K, Adir Y et al. Palliative care in interstitial lung disease: Living well. *Lancet Respir Med.* 2017;5:968-80.doi:10.1016/S2213-2600(17)30383-1.
75. Jacobs SS, Krishnan JA, Lederer DJ, et al. Home oxygen therapy for adults with chronic lung disease. An official American Thoracic Society clinical practice guideline. *Am J Respir Crit Care Med* 2020;202: e121–e141. doi:10.1164/rccm.202009-3608ST.

76. Holland AE, Dowman LM, Hill CJ. Principles of rehabilitation and reactivation: interstitial lung disease, sarcoidosis and rheumatoid disease with respiratory involvement. *Respiration* 2015; 89: 89–99. doi:10.1159/000370126.
77. Wijnenbeek MS, Holland AE, Swigris JJ, et al. Comprehensive supportive care for patients with fibrosing interstitial lung disease. *Am J Respir Crit Care Med* 2019; 200: 152–159. doi:10.1164/rccm.201903-0614PP.
78. Andrew W. Creamer, Shaney L. Barratt. Prognostic factors in chronic hypersensitivity pneumonitis. *European Respiratory Review* 2020 29: 190167; DOI: 10.1183/16000617.0167-2019.
79. Lorriana E. Leard et al. Consensus document for the selection of lung transplant candidates: An update from the International Society for Heart and Lung Transplantation. *The Journal of Heart and Lung Transplantation*, 2021.V40.11:1349-1379.
80. Mark Hamblin, Helmut Prosch, Martina Vašáková. Diagnosis, course and management of hypersensitivity pneumonitis. *European Respiratory Review* 2022;31: 210169; DOI: 10.1183/16000617.0169-2021.
81. Rafael Zaragoza et al. Update of the treatment of nosocomial pneumonia in the ICU. *Critical care* 2020; 24:383.<https://doi.org/10.1186/s13054-020-03091-2>.
82. <https://www.dynamed.com/drug-monograph/rivaroxaban>.
83. <https://www.dynamed.com/drug-monograph/enoxaparin>.
84. <https://www.dynamed.com/drug-monograph/omeprazole>.